

# Actualización en el manejo de trauma facial no letal

Nicolás J. Hermosilla-Catalán<sup>1</sup>, Ángel I. Zúñiga-Díaz<sup>1</sup>,  
Daniel A. Rappoport-Wurgaft<sup>1</sup>, Patricio J. Gac-Espinoza<sup>1</sup>,  
Loreto A. Vásquez-Rivera<sup>1</sup>, Vivian A. Parada-Farías<sup>1</sup>

## Update on the management of non-lethal facial trauma

Non-lethal facial trauma is a common reason for consultation in emergency departments, where the general surgeon is often the first physician responsible for initial management. Although mortality from these injuries is low, inadequate treatment can result in significant functional and aesthetic sequelae. The standardization of management remains variable and largely depends on the surgeon's anatomical knowledge and experience. This review provides an evidence-based update up to 2024, aiming to contribute to the standardization of non-lethal facial trauma management in emergency settings. It analyzes key aspects of care, including techniques for regional anesthesia, principles of wound cleansing and debridement, selection of suture materials, and the optimal timing for primary closure. The rational use of prophylactic antibiotics is also discussed, along with special clinical scenarios such as injuries to the facial nerve and parotid duct, emphasizing the importance of early diagnosis and timely referral to head and neck or plastic surgery specialists. Updated knowledge of these principles enables emergency surgeons to make safe and effective decisions that optimize functional and aesthetic outcomes. Finally, the review underscores the need to develop evidence-based local protocols that unify the initial management of facial trauma in emergency departments.

**Key words:** facial injuries; nerve block; wound closure techniques; parotid gland/injuries; facial nerve injuries.

## Resumen

El trauma facial no letal constituye una causa frecuente de consulta en los servicios de urgencia, donde el cirujano general suele ser el primer responsable del manejo inicial. Aunque la mortalidad asociada a estas lesiones es baja, su tratamiento inadecuado puede ocasionar secuelas funcionales y estéticas relevantes. La estandarización de su abordaje continúa siendo variable y depende en gran medida del conocimiento anatómico y de la experiencia del operador. Esta revisión presenta una actualización basada en la evidencia más reciente hasta 2024, orientada a contribuir a la estandarización del manejo del trauma facial no letal en escenarios de urgencia. Se analizan los principales aspectos de su tratamiento, destacando las técnicas de anestesia regional, los principios de aseo quirúrgico y desbridamiento, la selección de materiales de sutura y el momento óptimo para el cierre primario. Asimismo, se revisa el uso racional de antibióticos profilácticos y se abordan situaciones clínicas especiales, como las lesiones del nervio facial y del conducto parotídeo, subrayando la importancia del diagnóstico precoz y la derivación oportuna a especialistas en cirugía de cabeza y cuello o plástica. El conocimiento actualizado de estos conceptos permite al cirujano de urgencia tomar decisiones seguras y efectivas que optimicen los resultados funcionales y estéticos. Finalmente, se enfatiza la necesidad de desarrollar protocolos locales basados en evidencia que unifiquen la atención inicial del trauma facial en el ámbito de urgencia.

**Palabras clave:** lesiones faciales; bloqueo nervioso; técnica de cierre de heridas; lesiones de la glándula parotídea; lesiones del nervio facial.

<sup>1</sup>Universidad de Chile, Hospital Clínico. Santiago, Chile.

Recibido el 2025-08-17 y aceptado para publicación el 2025-11-06

### Correspondencia a:

Dr. Nicolás J. Hermosilla Catalán  
njhermosillac@gmail.com

E-ISSN 2452-4549



## Introducción

El manejo del trauma facial se enmarca dentro del protocolo *Advanced Trauma Life Support* (ATLS), que proporciona una guía sistemática y jerarquizada para la evaluación y tratamiento inicial del paciente politraumatizado. La vía aérea representa una prioridad crítica y puede verse comprometida por diversos mecanismos asociados al trauma facial, incluyendo fracturas del macizo craneofacial, desplazamiento lingual, aspiración de piezas dentarias, hemorragias activas o edema de tejidos blandos<sup>1</sup>.

Aunque el tratamiento de lesiones potencialmente mortales está bien protocolizado, existe una amplia variabilidad en la forma en que se abordan las heridas faciales no letales. Estas lesiones, aunque no representan una amenaza vital inmediata, pueden tener consecuencias funcionales y estéticas importantes si no se manejan correctamente.

El manejo óptimo de estas heridas requiere una comprensión detallada de la anatomía facial, en particular de su inervación sensitiva y motora, así como de su irrigación arterial y las subunidades estéticas del rostro. Este entendimiento anatómico permite una planificación quirúrgica más precisa, mejora la eficacia anestésica regional y optimiza los resultados.

Este artículo tiene como objetivo revisar las estrategias más actualizadas y basadas en evidencia para el tratamiento de heridas faciales traumáticas no letales. Se abordan el uso de anestesia regional, principios de desbridamiento y sutura, indicaciones de antibioticoterapia, y el enfoque de situaciones clínicas especiales como mordeduras, lesiones del nervio facial y del conducto parotídeo.

## Material y Método

Se realizó una revisión narrativa de la literatura utilizando los buscadores académicos *Google Scholar*, *PubMed* y *Scielo*, enfocada en el manejo de heridas faciales traumáticas no letales en el contexto de urgencias. Se analizaron 21 artículos relevantes publicados entre 2014 y 2024, incluyendo revisiones sistemáticas, consensos y guías clínicas en inglés y español. Los criterios de selección no fueron estrictos, dada la naturaleza exploratoria del estudio, priorizando evidencia reciente, aplicabilidad clínica y alto nivel metodológico. La inteligencia artificial fue utilizada como herramienta complementaria para apoyo en redacción, síntesis y verificación de coherencia textual.

A partir de la evidencia revisada y de la experiencia clínica, se propone una clasificación práctica que orienta la conducta inicial en el servicio de urgencia, permitiendo decidir entre el manejo local o la derivación especializada:

- Heridas simples: localizadas, superficiales, con bordes regulares, sin compromiso nervioso ni ductal, que pueden resolverse bajo anestesia local o bloqueos regionales en el box de urgencia.
- Heridas complejas: aquellas extensas, múltiples, profundas, con pérdida de tejido o que requieren más de un bloqueo regional para su manejo; o situaciones especiales que presentan sospecha de lesión de nervio facial, conducto parotídeo, párpados o conducto lagrimal. Estas deben ser manejadas en pabellón y derivadas a subespecialistas en cirugía de cabeza y cuello, plástica u oftalmología, según disponibilidad.

Esta clasificación permite orientar el nivel de resolución en urgencia según la complejidad anatómica de la herida y la disponibilidad de subespecialistas, favoreciendo la toma de decisiones iniciales.

El flujo de manejo se resume en el Diagrama 1.

### *Bloqueos regionales de la cara*

Los bloqueos regionales constituyen una estrategia sencilla, eficaz y segura para el manejo de heridas faciales en los servicios de urgencia. Su aplicación resulta especialmente útil en situaciones en que no es factible la utilización de anestesia general, ya sea por la falta de disponibilidad de pabellones quirúrgicos o por las condiciones clínicas del paciente<sup>2</sup>.

La cara está inervada por el nervio trigémino, cuyas tres ramas (V1, V2 y V3) proveen sensibilidad a zonas específicas del rostro y algunas áreas del pabellón auricular y el cuero cabelludo posterior son inervadas por ramas del plexo cervical superficial (C2 y C3). El dominio técnico de los bloqueos regionales requiere de conocimiento de puntos anatómicos de referencia y del uso de anestésicos locales. Permiten un control adecuado del dolor, disminuye la necesidad de sedación sistémica, y permite al paciente permanecer cooperador durante el procedimiento<sup>2</sup>.

Técnicamente, el procedimiento consiste en la infiltración de 2 a 3 mL de anestésico local en las cercanías del punto de emergencia del nervio (evitando la inyección intraneural directa), logrando así un bloqueo sensitivo del territorio correspondiente<sup>2</sup>.

Los bloqueos más frecuentemente utilizados en urgencias están esquematizados en las Figuras 1 y 2 e incluyen los siguientes:

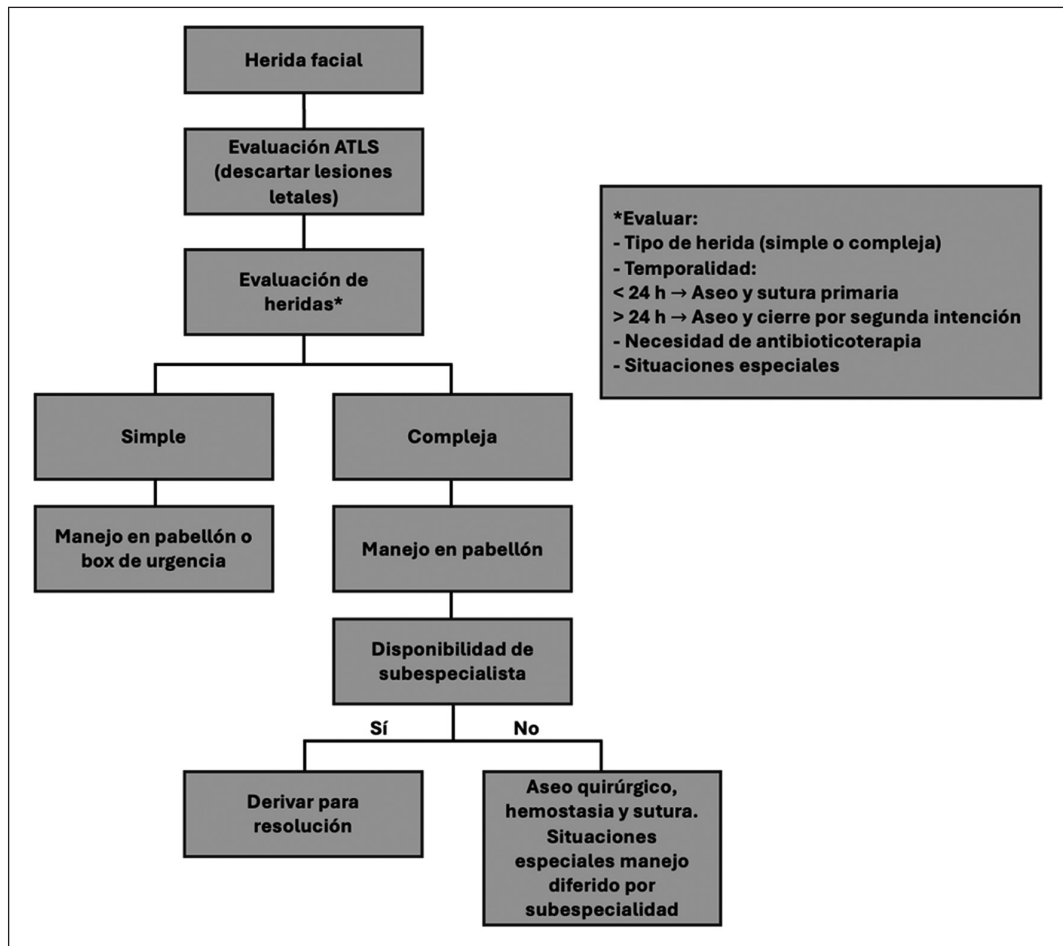


Diagrama 1. Flujograma de manejo de herida facial.

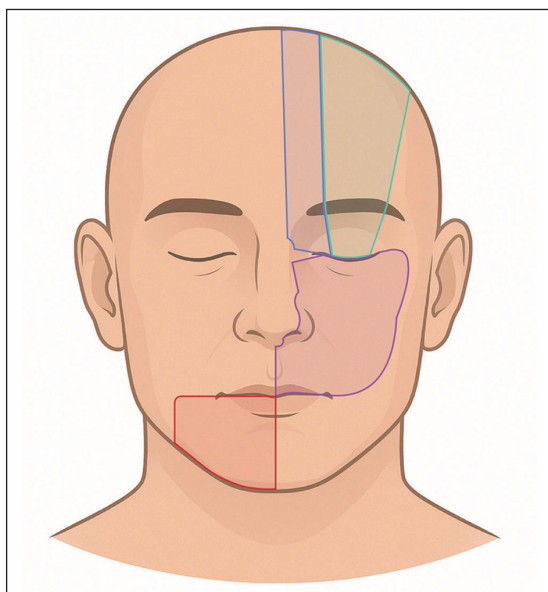


Figura 1. Bloqueos supratroclear (azul), supraorbitario (verde), infraorbitario (púrpura) y mentoniano (rojo)<sup>2</sup>.

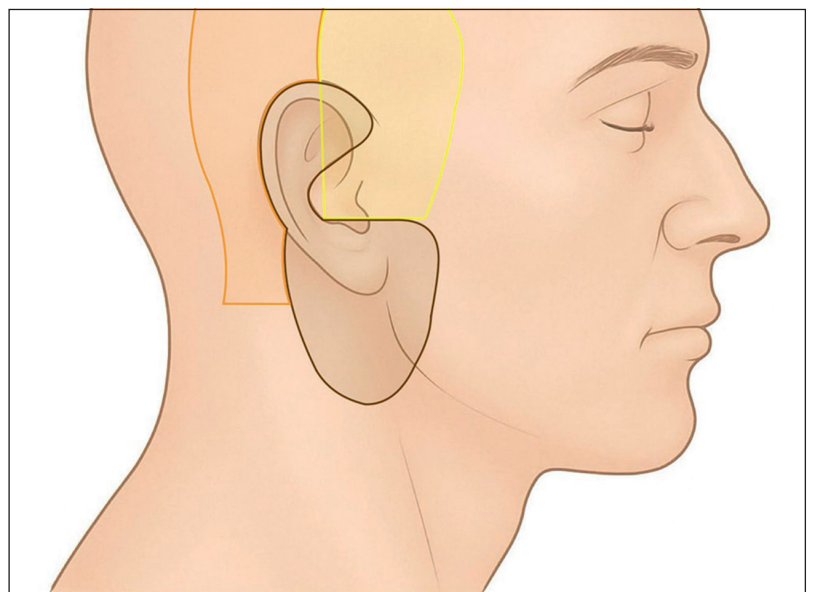


Figura 2. Bloqueos auriculotemporal (amarillo), auricular mayor (marrón) y occipital menor (naranja)<sup>2-3</sup>.

- Bloqueo supratroclear y supraorbitario (V1): anestesia de la región frontal, raíz nasal y párpado superior<sup>2</sup>.
- Bloqueo infraorbitario (V2): anestesia del párpado inferior, ala nasal, labio superior y mejilla<sup>2</sup>.
- Bloqueo mentoniano (V3): anestesia del labio inferior, mentón y encía inferior<sup>2</sup>.
- Bloqueo auriculotemporal (V3): anestesia de la región temporal y parte anterior del pabellón auricular<sup>2</sup>.
- Bloqueo del nervio auricular mayor (C2-C3): anestesia del ángulo mandibular y parte inferior y posterior del pabellón auricular<sup>3</sup>.
- Bloqueo del nervio occipital menor (C2): anestesia de la región mastoidea y retroauricular<sup>3</sup>.

### Principios de sutura en cara

Una vez lograda la anestesia, el primer paso en el manejo de cualquier herida facial es una irrigación meticulosa. Este procedimiento busca reducir la carga bacteriana, eliminar restos celulares, cuerpos extraños y tejido desvitalizado. En términos generales, la irrigación con solución salina isotónica es suficiente para la mayoría de los pacientes. En estudios comparativos, no se han observado diferencias estadísticamente significativas en las tasas de infección entre el uso de suero fisiológico y agua potable, aunque esta última debe usarse con cautela en pacientes inmunosuprimidos o con heridas altamente contaminadas. Asimismo, el uso de soluciones antisépticas no ha demostrado superioridad respecto al suero fisiológico<sup>1</sup>.

El desbridamiento quirúrgico es el estándar para eliminar tejido necrótico en heridas complejas, disminuye el riesgo de infección, mejora la oxigenación local y favorece el entorno de cicatrización. En heridas irregulares, la regularización de bordes también permite mejorar el resultado estético final<sup>4,5</sup>.

En cuanto a suturas, revisiones sistemáticas recientes (Pourang et al. 2024; Malhotra et al. 2024) muestran que no existen diferencias estadísticamente significativas entre absorbibles y no absorbibles en cuanto a infección, dehiscencia o resultado estético. Las absorbibles ofrecen ventajas logísticas en niños y pacientes ansiosos. Se prefieren monofilamentos por menor colonización bacteriana; los calibres ideales en cara son 5-0, 6-0 y 7-0 en zonas de alta exigencia estética<sup>6,7</sup>.

El momento de cierre también influye directamente en la evolución de la herida. Un estudio reciente de Hamzah et al (2024), demostró que el cierre primario realizado dentro de las primeras seis horas posteriores al trauma se asocia con una menor incidencia de complicaciones, tales como

dehiscencia, cicatrización poco estética y signos inflamatorios locales. Los factores que aumentan el riesgo de complicaciones son el cierre tardío (> 6 horas), la atención por personal no entrenado (OR: 4,0), la presencia de diabetes mellitus (OR: 6,12)<sup>8</sup>.

A pesar de estas asociaciones, los autores concluyen que el cierre primario sigue siendo una estrategia segura incluso más allá del periodo de seis horas, siempre que se realice una adecuada limpieza, desbridamiento y evaluación de la herida.

Sin embargo, la evidencia actual sobre el límite temporal para el cierre primario de heridas faciales es limitada y, en muchos casos, desactualizada. Gran parte de las recomendaciones actuales se basan en el estudio clásico de Berk (1988), que analizó 204 heridas, de las cuales 80 eran faciales. En el grupo de pacientes cuya herida fue suturada antes de las 19 horas (n = 46), la tasa de cicatrización a los siete días fue del 95,5%, mientras que en el grupo suturado después de las 19 horas la tasa fue similar, alcanzando el 97,2%<sup>9</sup>.

Las guías clínicas de la *Wilderness Medical Society* publicadas en 2014 recomiendan el cierre primario dentro de las primeras 10 horas desde la ocurrencia del trauma. No obstante, se desaconseja el cierre primario en heridas extensamente contaminadas o con signos de infección activa, en las cuales se prefiere el cierre por segunda o tercera intención, según la evolución clínica<sup>10</sup>.

### Uso de antibióticos

El uso de antibióticos profilácticos en heridas faciales ha sido fuente de controversia durante décadas. Aunque la región facial tiene una excelente irrigación que favorece una cicatrización rápida y resistente a la infección, ciertas condiciones justifican la profilaxis antibiótica. El uso innecesario, por otro lado, se asocia a resistencia antimicrobiana, efectos adversos y costos innecesarios.

Las recomendaciones basadas en evidencia indican lo siguiente y se resumen en la Tabla 1<sup>11</sup>:

- Fracturas mandibulares abiertas o con comunicación con cavidades como el seno frontal o cavidad oral requieren antibióticos profilácticos. El tratamiento no debe extenderse más de 24 horas desde el momento de la lesión, su prolongación no aporta beneficios y podría aumentar el riesgo de infecciones.
- Fracturas faciales cerradas sin comunicación con cavidades contaminadas, incluyen fracturas del tercio superior sin compromiso de tabla posterior, orbitarias, cigomático-maxilares, nasales o de segmentos no dentarios de mandíbula no requieren antibióticos salvo durante el periope-

**Tabla 1. Recomendación de antibióticos profilácticos según el tipo de herida facial<sup>11</sup>**

Tipo de herida	Recomendación de antibióticos	Consideraciones adicionales
Fracturas faciales abiertas o contaminadas	Antibiótico profiláctico 24 h o menos → Cefazolina - cobertura contra bacterias GP → Ceftriaxona - mayor cobertura contra bacterias GN y penetración en SNC → Ampicilina/sulbactam - mayor cobertura contra bacterias GN y anaerobios → Clindamicina - para pacientes alérgicos a la penicilina	<ul style="list-style-type: none"> <li>• Fracturas del seno frontal que incluyen la tabla posterior</li> <li>• Fracturas contaminadas</li> <li>• Fracturas mandibulares abiertas</li> </ul>
Fracturas faciales cerradas, no contaminadas y operables	Antibióticos preoperatorios → Cefazolina - cobertura contra bacterias GP → Ceftriaxona - mayor cobertura contra bacterias GN y penetración en SNC → Ampicilina/sulbactam - mayor cobertura contra bacterias GN y anaerobios → Clindamicina - para pacientes alérgicos a la penicilina No antibióticos postoperatorios	<ul style="list-style-type: none"> <li>• Fracturas del tercio superior de la cara</li> <li>• Fracturas del seno frontal que no incluyen la tabla posterior</li> <li>• Fracturas del tercio medio de la cara (fracturas de LeFort, del complejo cigomático-maxilar, orbitarias, de la pared del seno maxilar, y del hueso nasal)</li> <li>• Fracturas del tercio inferior de la cara (segmentos dentarios de la mandíbula)</li> </ul>
Laceraciones faciales	Antibiótico profiláctico 24 h o menos en pacientes complejos o de alto riesgo → Amoxicilina - ácido clavulánico → Clindamicina - para pacientes alérgicos a la penicilina	<ul style="list-style-type: none"> <li>• Comunicación con la cavidad oral</li> <li>• Alto riesgo de infección: destrucción tisular significativa, gran espacio muerto, contaminación extensa, problemas médicos subyacentes que colocan al paciente en alto riesgo (diabetes, inmunosupresión, esteroides, extremos de edad, obesidad, etc.)</li> </ul>

ratorio inmediato. Una sola dosis preoperatoria es considerada suficiente.

- Laceraciones simples de la cara rara vez se infectan y no deben tratarse con antibióticos, salvo que existan factores de riesgo: destrucción tisular extensa, heridas transfixiantes que comunican con mucosa oral, pacientes inmunocomprometidos, diabéticos o con uso crónico de corticoides.
- Heridas confinadas a cavidad oral, como lesiones en la lengua o mucosa bucal, tampoco requieren antibióticos si no hay signos de infección activa.

**Mordedura de mamíferos**

Las mordeduras faciales, en especial las causadas por perros, presentan un dilema clínico: si bien son heridas potencialmente contaminadas, su cierre primario es habitualmente necesario debido al impacto estético de dejar la herida abierta. La evidencia respalda el cierre primario siempre y cuando se realice un aseo quirúrgico exhaustivo, retiro de cuerpos extraños y que no haya signos de infección activa<sup>1</sup>.

Un estudio multicéntrico de Tabaka et al (2015), que incluyó a 495 pacientes, concluyó que las heridas punzantes presentan mayor riesgo de infección. El análisis estadístico mostró un riesgo relativo (RR) de 2,8 para heridas punzantes<sup>12</sup>.

Dado que la evaluación clínica de la profundidad y contaminación de la herida puede ser imprecisa,

y considerando el impacto estético de las heridas faciales, se justifica el uso prudente de antibióticos profilácticos en estos casos, priorizando el cierre primario siempre que las condiciones lo permitan.

Siempre considerar la profilaxis antitetánica<sup>13</sup> y antirrábica<sup>14</sup> según las directrices de nuestro país, resumidas en las Tablas 2 y 3.

**Condiciones especiales**

Las heridas en la región parotídea y geniana requieren especial atención, ya que pueden comprometer estructuras nobles como el nervio facial y el conducto de parotídeo. Aunque su incidencia es baja (< 1%), el diagnóstico precoz y el manejo oportuno son fundamentales para prevenir secuelas funcionales y estéticas importantes<sup>15,16</sup>.

**Lesión del nervio facial**

La parálisis se diagnostica clínicamente evaluando simetría facial, movimiento de cejas, cierre ocular y sonrisa. La escala de House-Brackmann permite graduar la severidad y es la escala más utilizada<sup>17</sup>.

La electroneurografía (ENoG) permite cuantificar la degeneración axonal a través de la estimulación externa del nervio y la comparación con el lado contralateral. Su uso es más efectivo entre los días 3 y

**Tabla 2. Esquema recomendado para la prevención de tétanos según tipo de herida y antecedentes de vacunación<sup>13</sup>**

Antecedentes de vacunación con componente antitetánico	Herida limpia		Herida sucia	
	Toxoide tetánico	Inmunoglobulina antitetánica	Toxoide tetánico	Inmunoglobulina antitetánica
Esquema completo y/o refuerzo < 5 años	No	No	No	No
Esquema completo y/o refuerzo entre 5-10 años	No	No	Si <sup>a</sup>	No
Esquema completo y/o refuerzo > 10 años	Si	No	Si <sup>a</sup>	No
Sin antecedentes de vacuna o desconocido	Sib	No	Si	Si <sup>c</sup>

<sup>a</sup>Vacunar con 1 dosis, las personas que nunca han recibido dTpa pueden recibir 1 dosis de esta vacuna. <sup>b</sup>Vacunar con esquema de tres dosis: 0, 1 y 7 meses, las personas que nunca han recibido dTpa pueden recibir 1 de las dosis del esquema como dTpa. <sup>c</sup>Una dosis de 250 UI de inmunoglobulina antitetánica por vía intramuscular.

**Tabla 3. Profilaxis antirrábica indicada por categorías de riesgo según el tipo de exposición<sup>14</sup>**

Categoría	Tipo de contacto	Tipo de exposición/riesgo	Profilaxis posexposición
I	Tocar o alimentar animales. Lengüetadas/lametadas en piel intacta.	No existe riesgo	Ninguna si la historia clínica es fiable.
II	Rasguños o abrasiones o mordiscos sin sangrado, en piel descubierta.	Leve	Limpieza de la herida. Vacunación <sup>a</sup> .
III	Mordeduras o arañazos únicos o múltiples. Lengüetadas/lametadas en piel erosionada. Contaminación de las mucosas con saliva. Exposición a murciélagos.	Alto	Limpieza de la herida. Vacunación <sup>a</sup> . Inmunoglobulina antirrábica.

<sup>a</sup>La vacunación en las categorías II y III se suspenderán si el animal permanece vivo y sano tras 20 días de observación o si las muestras analizadas, mediante técnicas diagnósticas adecuadas en un laboratorio de referencia, son negativas.

21 post-lesión. La combinación con electromiografía (EMG) puede aportar información complementaria para decidir intervenciones quirúrgicas<sup>18</sup>.

El tratamiento depende del tipo de lesión<sup>18</sup>:

- **Lesiones incompletas:** son las más frecuentes, con mejor pronóstico y suelen manifestarse como neuropraxia. Responden a corticoides en dosis altas si se administran precozmente (antes de 24 horas). Generalmente se usa prednisolona (1 mg/kg por hasta 3 semanas).
- **Lesiones completas extratemporales:** requieren reparación quirúrgica idealmente dentro de las primeras 72 horas. La primera alternativa de manejo es la anastomosis sin tensión, de no ser posible, debe considerarse el uso de injertos nerviosos (nervio sural, auricular mayor o aloinjertos).
- **Lesiones intratemporales:** si existe la sospecha de sección, se debe complementar el estudio con ENoG y EMG. En casos de parálisis total con ENoG ≥ 90% de degeneración y EMG sin actividad voluntaria, se recomienda cirugía en los primeros 14 días.

**Tabla 4. Manejo de lesión del nervio facial según tipo de lesión y localización**

Tipo de lesión	Localización	Manejo quirúrgico
Sección nerviosa por herida penetrante	Extratemporal	Dentro de las primeras 72 horas
Parálisis completa con sospecha de sección intratemporal	Intratemporal	En los primeros 14 días, según ENOG/EMG
Lesión parcial o neuropraxia	Variable	Manejo conservador con corticoides

Resumen del manejo en la Tabla 4.

**Lesión del conducto parotídeo**

Se debe sospechar lesión ductal ante heridas que atraviesan la línea trago-comisura labial o aquellas en la mucosa yugal a nivel o posterior al segundo molar superior. El conducto parotídeo se divide anatómicamente en tres zonas<sup>19</sup>:

- Zona A: Intraparotídea hasta el borde posterior del masetero.
- Zona B: Por sobre el masetero, zona más vulnerable.
- Zona C: Del borde anterior del masetero hasta la desembocadura oral.

El signo clásico es la salida de saliva por la herida, especialmente tras la ingesta de alimentos. El masaje de la glándula parótida puede ayudar a confirmar la sospecha. Si la lesión no es evidente, puede intentarse la cateterización retrógrada del conducto con una sonda lagrimal o catéter calibre 20-22, e inyectar azul de metileno diluido (1-2 mL) para localizar los cabos distales<sup>19</sup>. Se puede dejar tutorizado el conducto para conducir la saliva hacia la cavidad oral de manera temporal hasta el tratamiento definitivo.

En casos complejos o de difícil visualización, la sialoendoscopia asistida permite una localización precisa y favorece intervenciones terapéuticas<sup>20</sup>.

El objetivo del manejo precoz es prevenir complicaciones como fistulas salivales, sialoceles, síndrome de Frey, infecciones secundarias y atrofia glandular<sup>21</sup>. Las opciones terapéuticas incluyen:

- Anastomosis microquirúrgica primaria sobre *stent*: indicada en laceraciones limpias (zona B) con mínima pérdida de tejido<sup>21</sup>.
- Desviación del flujo salival hacia cavidad oral: recomendada en lesiones distales o con pérdida parcial de tejido<sup>19</sup>.
- Ligadura del conducto proximal: indicada en lesiones extensas no reparables. Puede combinarse con vendajes compresivos y administración de antisialogogos para inducir la atrofia glandular<sup>19</sup>.

En casos diferidos por trauma mayor o heridas extensas, el manejo conservador puede incluir<sup>19</sup>:

- Aspiraciones repetidas del sialocele.
- Vendajes compresivos y antisialogogos.
- Nutrición parenteral para disminuir la estimulación salival.
- Creación de fistula oral, si se requiere manejo no conservador.

Finalmente, complicaciones como fistulas salivales crónicas, sialorrea o síndrome de Frey pueden beneficiarse del uso de toxina botulínica tipo A, reduciendo la producción salival<sup>19</sup>.

## Conclusión

Hemos revisado diversas aproximaciones al manejo del trauma facial no letal, integrando tanto estrategias conservadoras como quirúrgicas. Si bien, el protocolo ATLS constituye la base para el abordaje inicial del paciente politraumatizado, las particularidades anatómicas y funcionales del territorio facial exigen un enfoque más personalizado, considerando el compromiso de estructuras vasculares, nerviosas y glandulares.

El conocimiento de la anatomía facial, técnicas de bloqueo regional y principios quirúrgicos, permite intervenir de forma eficaz, minimizando complicaciones funcionales y estéticas.

Los bloqueos regionales son herramientas eficaces que optimizan el control del dolor en el contexto de urgencia. El cierre primario oportuno sigue siendo la estrategia de elección en estas lesiones, dado su impacto en el resultado cosmético. El uso racional de antibióticos evita complicaciones innecesarias y promueve un enfoque basado en evidencia.

Las condiciones especiales, como las lesiones del nervio facial y del conducto parotídeo, requieren una evaluación sistemática y decisiones clínicas oportunas. La evidencia actual respalda el manejo quirúrgico precoz de lesiones completas del nervio facial. Para lesiones del conducto parotídeo la anastomosis microquirúrgica primaria sobre *stent* es el tratamiento de elección en lesiones localizadas y limpias. Pueden considerarse otras alternativas conservadoras dependiendo de la magnitud del daño y los recursos disponibles.

Pese a los avances en el abordaje de estas lesiones, muchas recomendaciones aún se basan en estudios de baja calidad. Se requieren investigaciones de mayor rigor metodológico para estandarizar protocolos y fortalecer la evidencia que guía la toma de decisiones en el trauma facial no letal.

## Responsabilidades éticas

**Protección de personas y animales.** Los autores declaran que en este manuscrito no se han realizado experimentos en seres humanos ni animales.

**Confidencialidad de los datos.** Los autores declaran que en este artículo no aparecen datos de pacientes.

**Financiación:** Ninguna.

**Conflictos de interés:** Ninguno.

**Declaración de Autoría**

- Nicolás Hermosilla Catalán: Investigación, escritura – redacción del borrador original.
- Angel Zúñiga Díaz: Investigación, escritura – edición, elaboración de imágenes y tablas.
- Daniel Rappoport Wurgaft: Supervisión, validación.
- Patricio Gac Espinoza: Supervisión, validación.
- Loreto Vásquez Rivera: Supervisión, validación.
- Vivian Parada Farías: Supervisión, validación.

**Bibliografía**

1. Choi J, Lorenz HP, Spain DA. Review of facial trauma management. *J Trauma Acute Care Surg.* 2020;88(4):e124-30. doi: 10.1097/TA.0000000000002589.
2. Theissen A, Guerin JP, Van Hove A, Rouquette-Vincenti I. Bloqueos nerviosos de la cara. *EMC Anest-Reanim.* 2018;44(1):1-12. doi: 10.1016/s1280-4703(17)87752-5.
3. Guerin JP, Theissen A, Ley-Ghiglione L, Rouquette-Vincenti I, Bonnet F. Bloqueo del plexo cervical. *EMC Anest-Reanim.* 2017;43(2):1-8. doi: 10.1016/s1280-4703(17)84132-3.
4. Anghel EL, DeFazio MV, Barker JC, Janis JE, Attinger CE. Current concepts in debridement: science and strategies. *Plast Reconstr Surg.* 2016;138(3 Suppl):82S-93S. doi: 10.1097/PRS.0000000000002651.
5. Mayer DO, Tettelbach WH, Ciprandi G, Downie F, Hampton J, Hodgson H, et al. Best practice for wound debridement. *J Wound Care.* 2024;33(Suppl 6b):S1-32. doi: 10.12968/jowc.2024.33.Sup6b.S1.
6. Malhotra K, Bondje S, Sklavounos A, Mortada H, Khajuria A. Absorbable versus nonabsorbable sutures for facial skin closure: a systematic review and meta-analysis of clinical and aesthetic outcomes. *Arch Plast Surg.* 2024;51(4):386-96. doi: 10.1055/a-2318-1287.
7. Pourang A, Crispin MK, Clark AK, Armstrong AW, Sivamani RK, Eisen DB. Use of 5-0 fast absorbing gut versus 6-0 fast absorbing gut during cutaneous wound closure on the head and neck: a randomized evaluator-blinded split-wound comparative effectiveness trial. *J Am Acad Dermatol.* 2019;81(1):213-8. doi: 10.1016/j.jaad.2019.02.037.
8. Hamzah MA, Rahman NA, Ramli R. Time to wound closure in facial soft tissue injuries following road traffic accidents. *Int Wound J.* 2024;21(6):e14910. doi: 10.1111/iwj.14910.
9. Berk WA, Osbourne DD, Taylor DD. Evaluation of the “golden period” for wound repair: 204 cases from a Third World emergency department. *Ann Emerg Med.* 1988;17(5):496-500.
10. Quinn RH, Wedmore I, Johnson E, Islas A, Anglim A, Zafren K, et al. Wilderness Medical Society practice guidelines for basic wound management in the austere environment. *Wilderness Environ Med.* 2014;25(3):295-310.
11. Appelbaum RD, Farrell MS, Gelbard RB, Hoth JJ, Jawa RS, Kirsch JM, et al. Antibiotic prophylaxis in injury: an American Association for the Surgery of Trauma Critical Care Committee clinical consensus document. *Trauma Surg Acute Care Open.* 2024;9(1):e001304. doi: 10.1136/tsaco-2023-001304.
12. Tabaka ME, Quinn JV, Kohn MA, Polevoi SK. Predictors of infection from dog bite wounds: which patients may benefit from prophylactic antibiotics? *Emerg Med J.* 2015;32(11):860-3. doi: 10.1136/emmermed-2014-204378.
13. Ministerio de Salud. Lineamientos técnicos operativos para vacunación antitetánica. Santiago de Chile: Gobierno de Chile; 2021.
14. Ministerio de Salud. Norma técnica para la profilaxis de la rabia humana post exposición. Santiago de Chile: Gobierno de Chile; 2014.
15. Hirose T, Kitamura T, Katayama Y, Tanaka K, Tachino J, Nakao S, et al. Incidence and characteristics of cranial nerve injuries: a nationwide observational study in Japan. *J Clin Med.* 2022;11(16):4852. doi: 10.3390/jcm11164852.
16. Lazaridou M, Iliopoulos C, Antoniadis K, Tilaveridis I, Dimitrakopoulos I, Lazaridis N. Salivary gland trauma: a review of diagnosis and treatment. *Craniofacial Trauma Reconstr.* 2012;5(4):189-96. doi: 10.1055/s-0032-1313356.
17. Gordin E, Lee TS, Ducic Y, Arnaoutakis D. Facial nerve trauma: evaluation and considerations in management. *Craniofacial Trauma Reconstr.* 2015;8(1):1-13. doi: 10.1055/s-0034-1372522.
18. Greiner RC, Kohlberg GD, Lu GN. Management of facial nerve trauma. *Curr Opin Otolaryngol Head Neck Surg.* 2024;32(4):234-8. doi: 10.1097/MOO.0000000000000976.
19. Steinberg MJ, Herrera AF. Management of parotid duct injuries. *Oral Surg Oral Med Oral Pathol Oral Radiol Endod.* 2005;99(2):136-41. doi: 10.1016/j.tripleo.2004.05.001.
20. Wu CB, Sun HJ, Li FL, Qiao QH, Zhou Q. Sialendoscopy-assisted treatment of Stensen’s duct injury: a case series. *J Oral Maxillofac Surg.* 2020;78(9):1595.e1-5. doi: 10.1016/j.joms.2020.04.008.
21. Lewis G, Knottenbelt JD. Parotid duct injury: is immediate surgical repair necessary? *Injury.* 1991;22(5):407-9. doi: 10.1016/0020-1383(91)90107-P.