

Hemangioendotelioma epiteliode de hígado, una causa muy poco frecuente de trasplante hepático

Hepatic epithelioid haemangioendothelioma, a very rare cause of liver transplantation

José Luis Maestro-de Castro¹, Asensio-Díaz Enrique¹, Pacheco-Sánchez David¹

Mujer de 48 años, estudiada por lesiones hepáticas diagnosticadas incidentalmente, sin presentar clínica asociada. Se realizan tomografía computada y resonancia magnética abdominal, donde se observan signos de esteatosis y múltiples lesiones ocupantes de espacio sólidas en ambos lóbulos hepáticos (Figura 1). Tras la biopsia, se confirma el diagnóstico histopatológico de hemangioendotelioma epiteliode hepático, un tumor vascular hepático muy poco frecuente, de origen mesenquimal. En comité multidisciplinar se descarta la cirugía resectiva dado el número y localización de las lesiones, decidiendo realizar un trasplante hepático (Figura 2).

Tras la cirugía, la paciente presenta una evolución favorable, siendo dada de alta a los diecisiete días tras la realización del trasplante.

El hemangioendotelioma epiteliode es una tumoración maligna vascular poco frecuente, que puede afectar a tejidos blandos y órganos sólidos como el hígado¹. En el caso del hígado, suele diagnosticarse mediante pruebas de imagen de forma incidental objetivando la presencia de nódulos multifocales². El tratamiento de esta patología generalmente es quirúrgico, aunque en ocasiones dicha resección no es posible, siendo el trasplante hepático la opción terapéutica en este tipo de pacientes³.

Esfera de colaboración

José Luis Maestro de Castro: conceptualización, metodología, redacción, revisión y edición.

Enrique Asensio Díaz: revisión y edición.

David Pacheco Sánchez: revisión y edición.

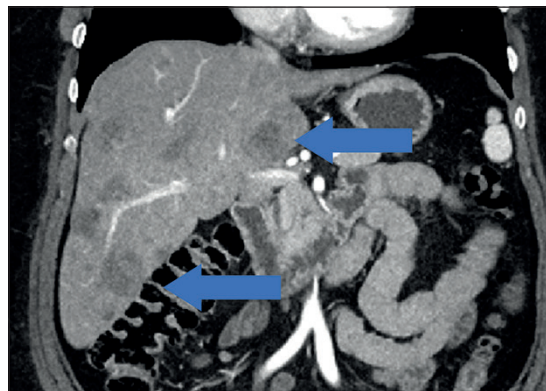

Figura 1. TC abdominal con lesiones hepáticas multifocales.

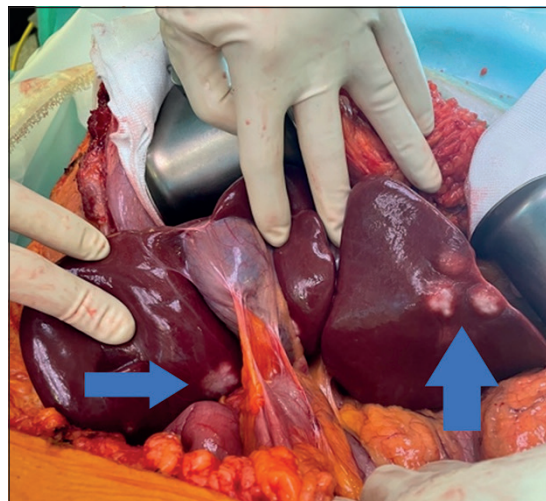


Figura 2. Múltiples lesiones hepáticas intraoperatorias.

¹Hospital Universitario Río Hortega, Valladolid, España

Recibido el 2025-11-29 y aceptado para publicación el 2025-12-03

Correspondencia a:

Dr. José Luis Maestro de Castro
jmaestro9191@gmail.com

E-ISSN 2452-4549



Bibliografía

1. Atyah MM, Sun Y, Yang Z. The challenges of hepatic epithelioid hemangioendothelioma: the diagnosis and current treatments of a problematic tumor. *Orphanet J Rare Dis.* 2024 Nov 30;19(1):449.
2. Kenny AG, Spina JC, García Mónaco RD. Hemangioendotelioma epitelioid hepático: un desafío diagnóstico para el médico radiólogo. *Revista Argentina de Radiología* 2014;78(1):35-41.
3. Larson EL, Ciftci Y, Jenkins RT, Zhou AL, Ruck JM, Philosophe B. Outcomes of Liver Transplant for Hepatic Epithelioid Hemangioendothelioma. *Clinical Transplantation* 2025 Feb;39(2):e70087.