

Detalles técnicos para prevenir la Enfermedad por Reflujo Gastroesofágico durante la Gastrectomía en manga

Italo Braghetto M.¹

¹Departamento de Cirugía Hospital Clínico Universidad de Chile.

Recibido el 2022-11-05 y aceptado para publicación el 2023-01-03

Correspondencia a:
Dr. Italo Braghetto M.
italobraghetto@gmail.com

Technical details to prevent Gastroesophageal Reflux Disease (GERD) during Sleeve Gastrectomy

Sleeve gastrectomy is the most frequently performed bariatric procedure today. The most common distant complication is the increased rate of gastroesophageal reflux disease. The anatomical and pathophysiological reasons for its origin have been described. This article describes the key points of the gastric sleeve surgical technique for its prevention as well as other procedures that have been suggested both for its prevention and treatment.

Keywords: bariatric surgery; gastroesophageal reflux; sleeve gastrectomy; surgical technique.

Resumen

La gastrectomía en manga es el procedimiento bariátrico más frecuentemente efectuado en la actualidad. La complicación alejada más frecuente es el aumento de la tasa de enfermedad por reflujo gastro-esofágico. Se han descrito las razones anatómicas y fisiopatológicas de su origen. En este artículo se describen los puntos claves de la técnica quirúrgica de la manga gástrica para su prevención como también otros procedimientos que han sugerido tanto para su prevención como tratamiento.

Palabras clave: cirugía bariátrica; reflujo gastroesofágico; gastrectomía en manga; técnica quirúrgica.

La gastrectomía en manga es el procedimiento bariátrico más frecuente en la actualidad debido a su efectividad a corto plazo, sin embargo no está libre de complicaciones tempranas y tardías. La complicación más frecuente publicada es el aumento de la tasa de enfermedad por reflujo gastroesofágico (ERGE) en cuanto a aparición o empeoramiento de los síntomas de reflujo, esofagitis e incluso esófago de Barrett por alteración del esfínter esofago inferior y aumento del reflujo ácido. Inicialmente no hubo consenso con respecto a este tema, pero la evidencia más reciente ha demostrado que este procedimiento presenta un alto porcentaje de reflujo a corto y largo plazo. Sin embargo, sigue siendo un tema que motiva una discusión mundial¹⁻⁴. Algunos autores han sugerido que la causa es la mala ejecución de la técnica. Existen mecanismos anatómicos y fisiopatológicos que explican la ERGE después de la cirugía, por lo que es importante evitar errores técnicos que promuevan estas alteraciones anatómo fisiológicas.

El principal mecanismo propuesto son factores anatómicos:

- Segmento tubular esofagogástrico con pérdida del ángulo de His.
- Interrupción de las fibras oblicuas del esfínter gastroesofágico (EGE) por grapado demasiado cerca del ángulo de His.
- Presencia de hernia hiatal concomitante y migración de parte del estómago tubulizado al mediastino inferior.
- Gastrectomía en manga estrecha.
- Estenosis meso-gástrica con bolsa fúndica.

Estas modificaciones anatómicas conducen a mecanismos fisiológicos deletéreos:

- Disminución de la presión de reposo del esfínter esofágico inferior.
- Disminución de la longitud total y abdominal del EGE.
- Aumento de la relajación transitoria de EGE.

- Reflejo vago-vagal reducido: se anula la relajación gástrica.
- Aumento de la presión intragástrica.
- Trastornos de la motilidad esofágica.
- Reducción de la distensibilidad gástrica y disminución del reflejo gástrico relajante.
- Vaciamiento gástrico alterado.

Por lo tanto, la pregunta es cómo prevenir la ERGE en pacientes sometidos a gastrectomía en manga.

1. La primera consideración

Es la adecuada selección del mejor candidato para gastrectomía en manga. Antes de indicar la gastrectomía en manga en pacientes obesos, es necesario prestar atención a la presencia de síntomas de reflujo, esofagitis erosiva, hernia hiatal o esófago de Barrett, por lo que la selección de los pacientes es crucial. La endoscopia preoperatoria es obligatoria, y algunos autores propusieron realizar manometría y pHmetría 24 h antes de indicar la manga para minimizar su efecto deletéreo y se ha sugerido un algoritmo preoperatorio en este sentido^{7-9,10-12}.

La mejor selección de pacientes y la ejecución de una técnica quirúrgica adecuada para prevenir la ERGE post gastrectomía en manga puede significar la aceptación de este procedimiento incluso en pacientes con ERGE. (5ª Conferencia Internacional de Consenso sobre gastrectomía en manga)¹³⁻¹⁵.

2. Los detalles técnicos

Falta una estandarización real de la técnica. Para la prevención de la ERGE la técnica quirúrgica es crucial. Hay algunos detalles importantes que es necesario respetar.

Para realizar la disección de la gran curvatura gástrica, un punto crítico es la disección del ángulo de His y la resección de la grasa que lo cubre. Además es indispensable la disección de los vasos posteriores para visualizar los pilares y facilitar la correcta sección gástrica sin dejar estómago posterior redundante (cascada posterior). El límite más adecuado para la sección del antro es de 3 cm desde el píloro utilizando una sonda intragástrica de 36 F que se pasa a través del píloro hasta la segunda porción del duodeno como guía para determinar el ancho de la manga. En cuanto a la sección fúndica, es recomendable dejar al menos 1 cm lateral al

ángulo de His, si supera este límite, puede ocurrir una dilatación posterior de este segmento fúndico favoreciendo la dilatación del cardias y el consecuente reflujo.

Es necesario realizar la correcta aplicación de las grapadoras de forma recta evitando la rotación y angulación ya que pueden presentarse complicaciones como sangrado, fugas, torsión y estenosis.

Se han establecido algunos criterios para determinar la manga "perfecta" para prevenir la ERGE:

- a) Dar forma al manguito de forma que sea más ancho en el antro y más estrecho en el fondo (forma trapezoidal) (Figura 1).
- b) Evitar estenosis mesogástrica y especialmente frente a la incisura angular, posicionando correctamente la grapadora (usar mínimo una bujía 36F). Si no se respeta esta maniobra puede producirse una estenosis. (Figura 2).
- c) Evitar torsión del manguito debido a la mala colocación de la grapadora generando una línea de sutura helicoidal que puede favorecer a su vez una torsión del estómago tubulizado, (para esto no girar el instrumento) (Figura 3).
- d) Preservar el antro (colocando la primera línea de grapas a > 3 cm del píloro) para preservar la motilidad antral (Figura 4).
- e) Colocación de la última línea de grapas en el fondo gástrico, respetando al menos 1cm lateral al His, para no dañar las fibras oblicuas del EGE de modo que se mantenga parte de la función esfinteriana (Figura 5) Hace algunos años, Petersen¹⁶, propuso realizar la transección gástrica a 3 cm del ángulo de His evitando la división de las fibras oblicuas, pero esta maniobra produce una gastrectomía en manga ancha, que no es una manga adecuada, ya que en el seguimiento se constató dilatación del fondo y dilatación del cardias, que son factores asociados a la aparición del reflujo gastroesofágico. La Figura 6 muestra una manga normal (A) en comparación con una gastrectomía en manga anómala (B).
- f) Si se detecta una hernia hiatal, se debe realizar una reparación hiatal.

Para cumplir con estos preceptos, durante la cirugía es muy importante explorar las características del hiato y proceder a la reparación concomitante de la hernia hiatal con gastropexia, y en presencia de incompetencia cardial (cardias abierto tipo II), el cirujano puede realizar la combinación de alguna técnica antirreflujo. Se han propuesto diferentes técnicas quirúrgicas concomitantes a la manga gástrica para el tratamiento de pacientes obesos con ERGE¹⁸⁻²⁸.

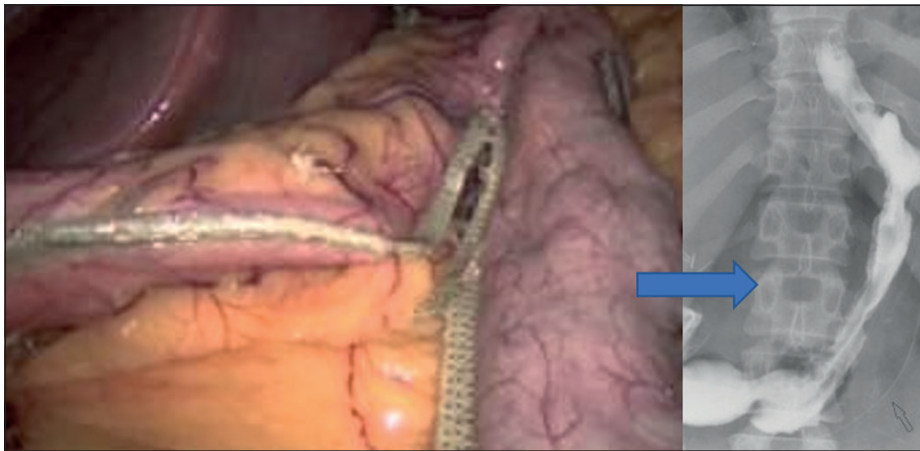

Figura 1. Gastrectomía en manga ideal.

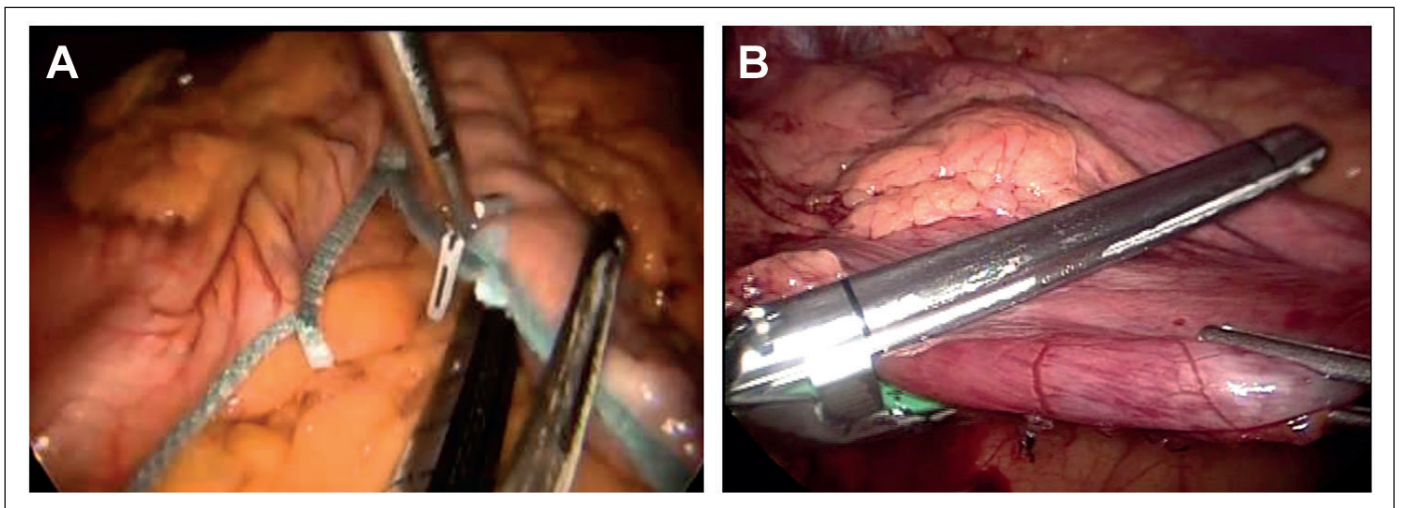


Figura 2. Evitar estrechez. **A)** Adecuada aplicación de corchetera. **B)** Inadecuada aplicación de corchetera.

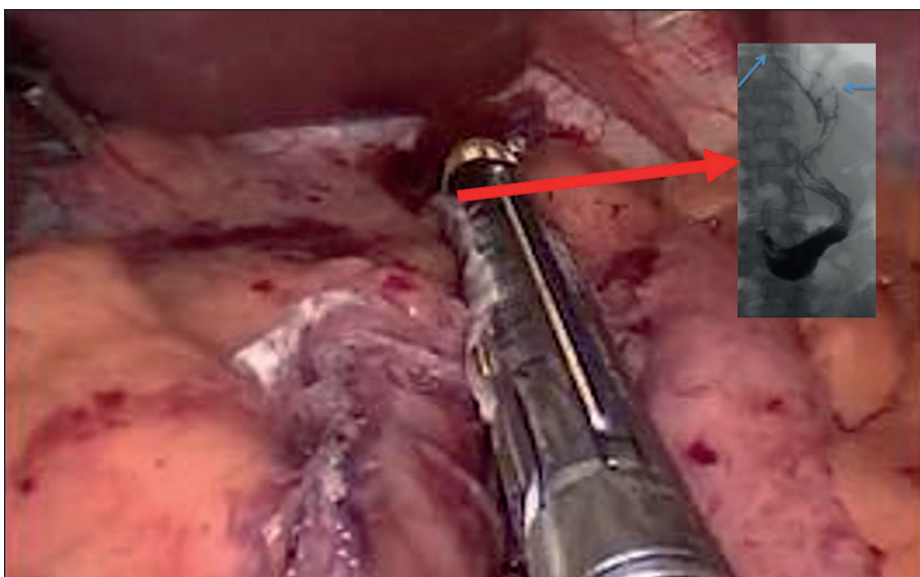


Figura 3. Error en la aplicación helicoidal de los corchetes: Riesgo de torsión.

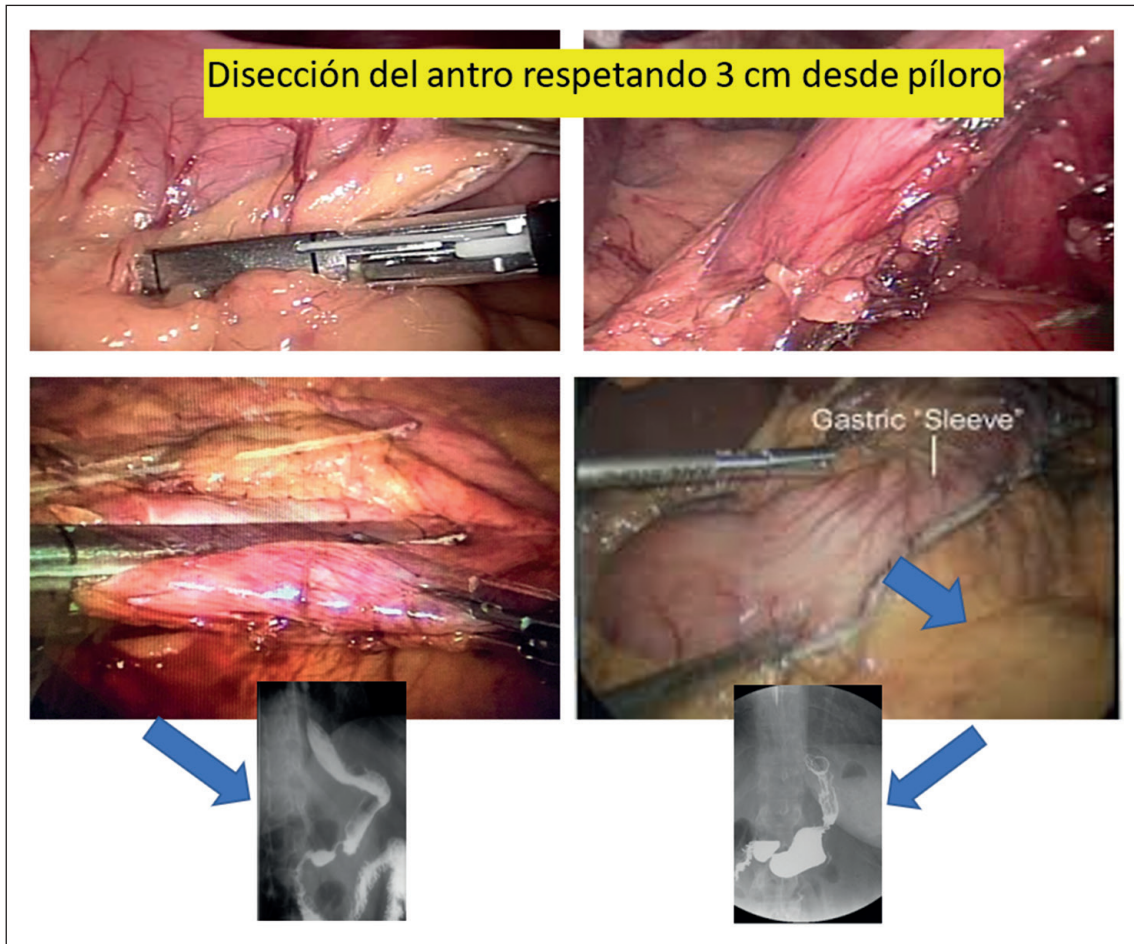


Figura 4. Resección antral: 3 cm desde el píloro.

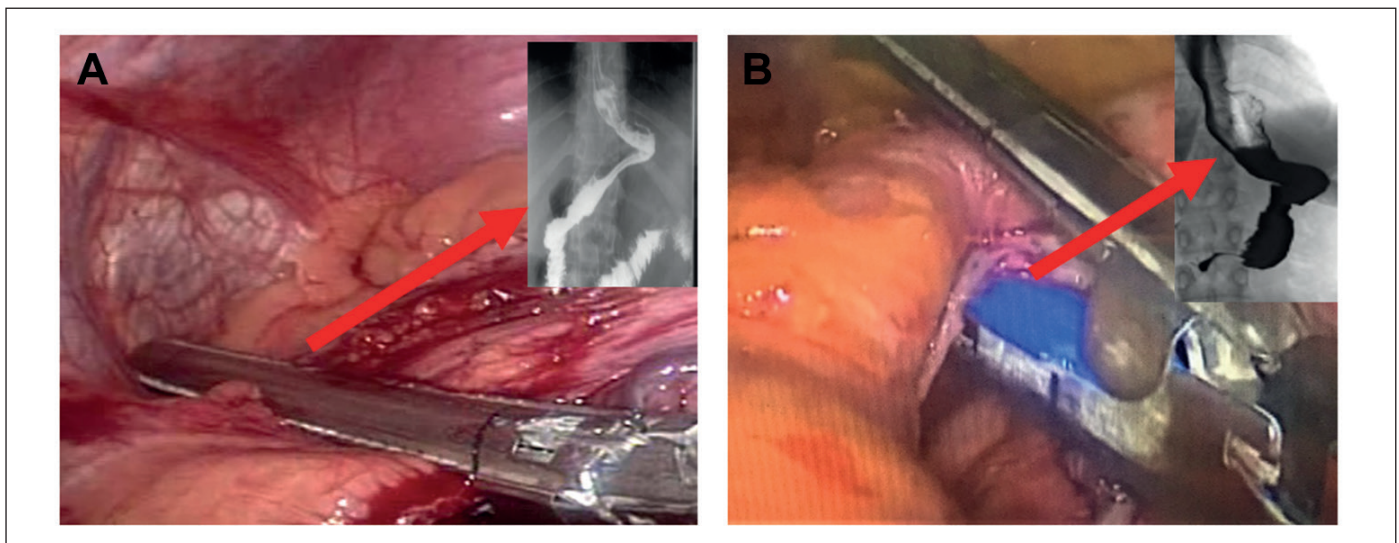


Figura 5. Última línea de corchetes 1 cm lateral al ángulo de His. **A)** Adecuada. **B)** Inadecuada.

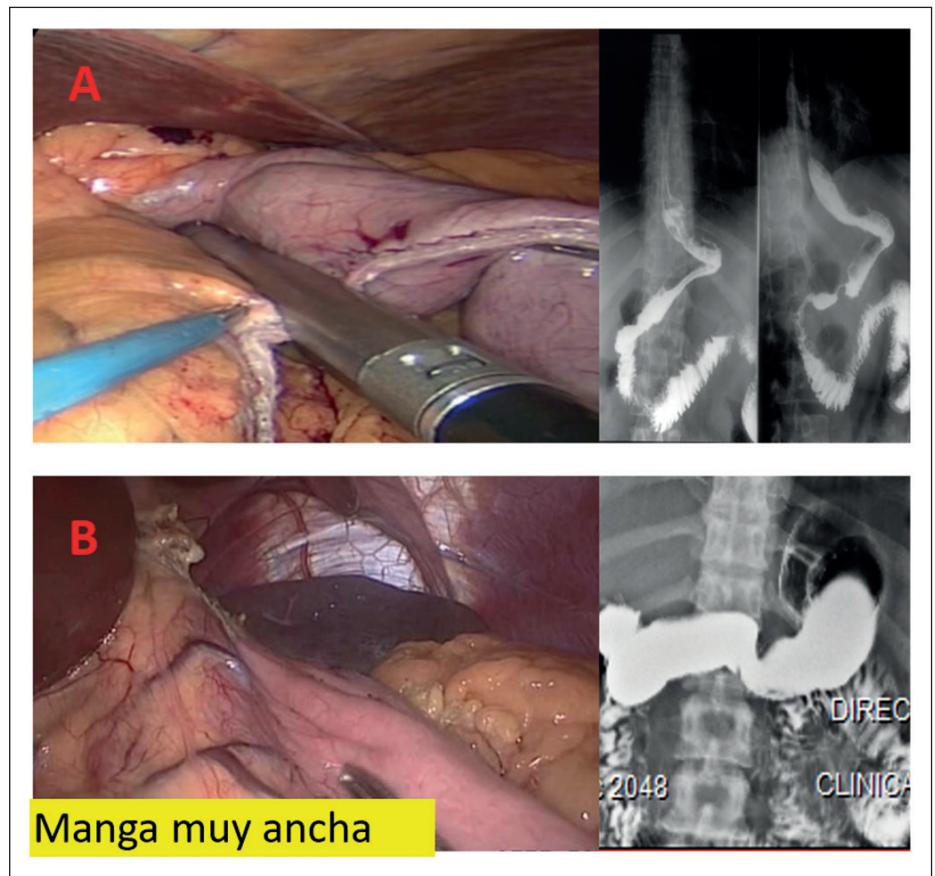


Figura 6. **A)** Manga ideal, **B)** Manga ancha.

Además se debe evitar la estenosis meso-gástricas para minimizar la el aumento de la presión intragástrica.

Como se mencionó anteriormente, para no impactar en exceso el vaciamiento gástrico comenzamos la transección gástrica por lo menos a 3 cm del píloro.

Se puede desprender de estos comentarios que hacer bien la gastrectomía en manga no es fácil, que exige un tiempo operatorio adecuado y realizar la cirugía sin prisas.

Por lo tanto, los elementos técnicos descritos deben respetarse para obtener una técnica depurada y bien realizada que asegure mínimas complicaciones y buenos resultados.

3. Gastrectomía en manga con técnicas combinadas

a) Gastrectomía en manga y fundoplicatura: Algunos autores, han sugerido agregar fundoplicatura de Toupet, clásica o mini Nissen. Fedenko,

Santoro, Gutiérrez presentaron sus técnicas. Nocca popularizó el N-sleeve, Olmi publicó el R-Sleeve (Nissen-Rosetti Sleeve) y Santoro publicó diferentes modalidades de gastrectomía en manga combinada con fundoplicatura anterior y una gastroyeyunostomía en Y de Roux llamada manga con bipartición¹⁸⁻²³.

b) Manga combinada con procedimiento de Hill: se ha propuesto la gastropexia posterior concomitantemente con una gastrectomía en manga. La técnica quirúrgica se basa en lograr una longitud esofágica intraabdominal de un mínimo de 3 cm y fijación posterior de la unión gastroesofágica al pilar. Los controles postoperatorios han mostrado resultados satisfactorios en cuanto a evolución de los síntomas de ERGE, con muy pocas o ninguna complicación asociada al procedimiento. La técnica modificada de Hill se puede utilizar y presentar como una opción para el control de la ERGE en pacientes obesos sometidos a gastrectomía en manga^{24,25}.

c) La cardiopexia del ligamento redondo combinada con el cierre de la crura gástrica, efectuada

concomitantemente con la manga es una buena alternativa de tratamiento para la enfermedad por reflujo gastroesofágico. Además, se ha indicado en pacientes con gastrectomía en manga previa y hernia de hiato. Sin embargo, no se han reportado muchos datos a largo plazo²⁹⁻³².

- d) Linx combinado con manga: es un procedimiento antirreflujo seguro, simple y estandarizado, pero es un cuerpo extraño colocado en la vecindad de la unión gastroesofágica. También es factible indicarla en pacientes con ERGE refractaria después de cirugía bariátrica. Este procedimiento podría aplicarse durante la realización de gastrectomía en manga, puede aliviar los síntomas y obviar el requerimiento de manejo médico en dosis altas, pero no hay datos disponibles en la literatura y se necesitan más estudios prospectivos y comparativos para validar la experiencia clínica preliminar en este subgrupo de pacientes³³⁻³⁵.
- e) Reparación concomitante de hernia de hiato: existe gran discusión sobre la eficacia de la combinación de manga con diferentes técnicas de hiatoplastia. Para algunos autores, la reparación herniaria combinada con gastrectomía en manga ofrece un enfoque seguro y factible para el manejo de hernias paraesofágicas grandes o recurrentes en pacientes obesos mórbidos bien seleccionados. La selección precisa del paciente y la técnica adecuada de la manga, combinada con la cruroplastia posterior (simple o reforzada) aseguran la eficacia, con una tasa de fracaso (recurrencia) a los 5 años del 10,7%.

La malla absorbible sintética ofrece una opción eficaz para la reparación crural durante la gastrectomía en manga sin recurrencias clínicas a mediano plazo. Los resultados intermedios de estudios comparativos prospectivos que evalúa dos opciones técnicas diferentes para la cruroplastia confirman que los procedimientos simultáneos son seguros y efec-

tivos en el control de la ERGE de leve a moderada. Pero la mayoría de estos autores no han evaluado la presencia de reflujo después del procedimiento, mientras que otros han reportado reflujo después de la cirugía tan alto como el 38% y el 75% de los pacientes continúan con el tratamiento con IBP³⁶⁻⁴².

La experiencia inicial con diferentes tipos de funduplicatura asociada a la gastrectomía en manga parece ser una técnica quirúrgica segura con una aceptable tasa de complicaciones postoperatorias tempranas. Esta técnica podría disminuir potencialmente el riesgo de fuga a nivel del ángulo de His pero, por otro lado, es técnicamente más exigente que la técnica estándar, con el riesgo de aumentar la tasa general de complicaciones, especialmente durante el período de la curva de aprendizaje. Los datos actuales son insuficientes para establecer si un tipo de funduplicatura debe ser preferible a los demás procedimientos. Cualquier tipo de funduplicatura para disminuir la ERGE debe evaluarse con cautela mientras se necesitan ensayos clínicos aleatorios prospectivos¹³.

Existen limitaciones para realizar los procedimientos propuestos y específicamente son:

- La funduplicatura necesita remanente de fondo gástrico.
- La hiatoplastia sola no mejora el reflujo porque no crea una válvula antirreflujo.
- El procedimiento del ligamento redondo y LINX necesitan más seguimiento a largo plazo para ser validado.
- Los procedimientos endoscópicos son difíciles de realizar y el resultado postoperatorio es muy insatisfactorio.

Se han descrito los principales errores y los procedimientos para evitarlos o corregirlos. Algunos han propuesto efectuar omentopexia para alineación de la manga^{43,44-46}, técnica que hemos efectuado en algunos casos para mayor seguridad (Figura 7).

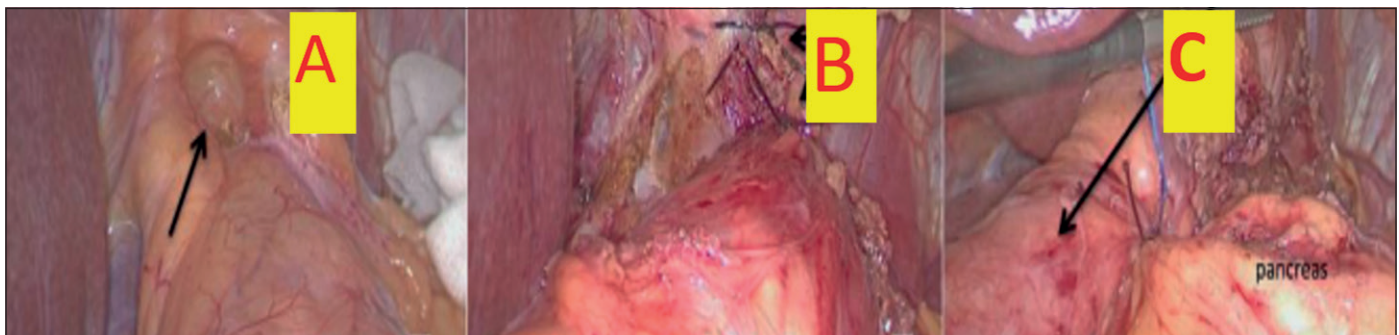


Figura 7. A) Hernia hiatal: indicación de reparación; **B)** Fundofrenopexia: evitar migración al mediastino; **C)** Omentopexia: evitar torsión.

Recientemente, se han propuesto nuevos enfoques mínimamente invasivos en pacientes con ERGE y EEI hipotenso. Se han sugerido, además del procedimiento del Sistema LINX®, el procedimiento del Sistema Stretta®, el endoplicador, la estimulación eléctrica del EEI, etc. Se necesitan estudios amplios para evaluar la seguridad y la eficacia a largo plazo de estos nuevos enfoques^{13,46}.

Conclusiones

El cirujano debe prestar atención a todos los detalles técnicos para realizar el mejor manguito teniendo en cuenta los puntos críticos del procedimiento evitando errores para prevenir alteraciones anatómicas que puedan favorecer la aparición de RGE tras manguito.

Bibliografía

- Gorodner V, Buxhoeveden R, Clemente G, Solé L, Caro L, Grigaites A. Does laparoscopic sleeve gastrectomy have any influence on gastroesophageal reflux disease? Preliminary results. *Surg Endosc*. 2015;29:1760-8.
- Sioka E, Tzovaras G, Tsiopoulos F, Papamargaritis D, Potamianos S, Chatzitheofilou C, et al. Esophageal motility after the EGE laparoscopic sleeve gastrectomy. *Clin Exp Gastroenterol*. 2017;10:187-94.
- Petersen WV, Meile T, Küper MA, Zdichavsky M, Königsrainer A, Schneider JH. Functional importance of laparoscopic sleeve gastrectomy for the lower esophageal sphincter in patients with morbid obesity. *Obes Surg*. 2012;22:360-6.
- Balla A, Meoli F, Palmieri L, Corallino D, Sacchi MC, Ribichini E, et al. Manometric and pH-monitoring changes after laparoscopic sleeve gastrectomy: a systematic review. *Langenbecks Arch Surg*. 2021; Apr 14. doi: 10.1007/s00423-021-02171-3. Online ahead of print. PMID: 33855600 Review.
- Nadaletto BF, Herbella FA, Patti MG. Gastroesophageal reflux disease in the obese: Pathophysiology and treatment. *Surgery*. 2016;159:475-86.
- Tutuian R. Effects of bariatric surgery on gastroesophageal reflux. *Current Opin Gastroent*. 2014;30:434-8
- Kleidi E, Theodorou D, Albanopoulos K, Menekas E, Karvelis MA, Papailiou J, Stamou K, et al. The effect of laparoscopic sleeve gastrectomy on the antireflux mechanism: can it be minimized? *Surg Endosc*. 2013;27:4625-30.
- Moon RC, Teixeira AF, Jawad MA. Is preoperative manometry necessary for evaluating reflux symptoms in sleeve gastrectomy patients? *Surg Obes Relat Dis*. 2015;11:546-51.
- Klaus A, Weiss H. Is preoperative manometry in restrictive bariatric procedures necessary? *Obes Surg*. 2008;18:1039-42
- Valezi AC, Herbella FA, Mali-Junior J, Menezes MA, Liberatti M, Sato RO. Preoperative manometry for the selection of obese people candidate to sleeve gastrectomy. *Arq Bras Cir Dig*. 2017;30:222-4.
- Ece I. A new algorithm to reduce the incidence of gastroesophageal reflux symptoms after laparoscopic sleeve gastrectomy. *Obes Surg*. 2017;27:1460-5.
- Soricelli E, Iossa A, Casella G, Abbatini F, Cali B, Basso N. Sleeve gastrectomy and crural repair in obese patients with gastroesophageal reflux disease and/or hiatal hernia. *Surgery for Obesity and Related Diseases* 2014;9:356-61.
- Rebecchi F, Allaix M, Patti MG, Schlottmann F, Morino M. Gastroesophageal reflux disease and morbid obesity: To sleeve or not to sleeve? *World J Gastroenterol*. 2017;23:2269-75.
- Felinska E, Billeter A, Nickel F, Contin P, Berlth F, Chand B, et al. Do we understand the pathophysiology of GERD after sleeve gastrectomy? *Ann N Y Acad Sci*. 2020;1482:26-35.
- Aleman R, Lo Menzo E, Szomstein S, Rosenthal R. De novo gastroesophageal reflux disease esophageal surgery in bariatrics: a literature review and analysis of the current treatment options *Ann Transl Med*. 2021;9:899. doi: 10.21037/atm-20-5890.
- Crawford C, Gibbins K, Lomelin D, Krause C, Simorov A, Oleynikov D. Sleeve gastrectomy and anti-reflux procedures. *Surg Endosc*. 2017;31:1012-21.
- Petersen WV, Melle T, Küper MA, Zdichevsky M, Königsrainer A, Schneider JH. Functional importance of laparoscopic sleeve gastrectomy for the lower esophageal sphincter in patients with morbid obesity. *Obes Surg*. 2012;22:360-66.
- Nocca D. Nissen Sleeve (N-Sleeve) operation: preliminary results of a pilot study. *Surg Obes Relat Dis*. 2016;12:1832-7.
- Lasnibat JP, Braghetto I, Gutierrez L. Sleeve gastrectomy and fundoplication as a single procedure in patients with obesity and gastroesophageal reflux. *Arq Bras Cir Dig*. 2017;30:216-21.
- Gálvez-Valdovinos R. Cardiopexy with Ligamentum Teres in Patients with Hiatal Hernia and Previous SleeveGastrectomy: An Alternative Treatment for Gastroesophageal Reflux Disease. *Obes Surg*. 2015;25:1539-43.
- Santoro S. The bipartition may be better, and not just for super obesity. *Surg Obes Relat Dis*. 2020;16:e49-e50. doi: 10.1016/j.soard.2020.04.002. Epub 2020 Apr 18.
- Santoro S, Lacombe A, Gaspar de Aquino C, Malzoni CE. Sleeve gastrectomy with anti-reflux procedures Einstein (Sao Paulo). 2014;12:287-94. doi: 10.1590/s1679-45082014ao2885
- Olmi S, Caruso F, Uccelli M, Cioffi S, Ciccarese F, Cesana G. Laparoscopic sleeve gastrectomy combined with Rossetti fundoplication (R-Sleeve) for treatment of morbid obesity and gastroesophageal reflux. *Surg Obes Relat Dis*. 2017;13:1945-50.
- Gero D, Ribeiro-Parenti L, Arapis K, Marmuse JP. Sleeve Gastrectomy Combined with the Simplified Hill Repair in the Treatment of Morbid Obesity and Gastro-esophageal Reflux Disease: Preliminary Results in 14 Patients. *World J Surg*. 2017;41:1035-9.

25. Sánchez-Pernaute A, Talavera P, Pérez-Aguirre E, Domínguez-Serrano I, Rubio MÁ, Torres A. Technique of Hill's Gastropexy Combined with Sleeve Gastrectomy for Patients with Morbid Obesity and Gastroesophageal Reflux Disease or Hiatal Hernia. *Obes Surg.* 2016;26:910-2.
26. Olmi S, Uccelli M, Cesana GC, Ciccacese F, Oldanim A, Giorgi R, et al. Modified laparoscopic sleeve gastrectomy with Rossetti antireflux fundoplication: results after 220 procedures with 24-month follow-up. *Surg Obes Relat Dis.* 2020;16:1202-11.
27. Aiolfi A, Micheletto G, Marin J, Rausa E, Bonitta G, Bona D. Laparoscopic Sleeve-Fundoplication for Morbidly Obese Patients with Gastroesophageal Reflux: Systematic Review and Meta-analysis. *Obes Surg.* 2021;31:1714-21.
28. Carandina S, Zulian V, Nedelcu A, Danan M, Vilallonga R, Nocca D, et al. Is It Safe to Combine a Fundoplication to Sleeve Gastrectomy? Review of Literature. *Medicina (Kaunas).* 2021;18;57:392. doi: 10.3390/medicina57040392.
29. Runkel A, Scheffel O, Marjanovic G, Runkel N. The New Interest of Bariatric Surgeons in the Old Ligamentum Teres Hepatis. *Obes Surg.* 2020;30:4592-8.
30. Vilallonga R, Sanchez-Cordero S, Alberti P, Blanco-Colino R, Garcia Ruiz de Gordejuela A, Caubet E, et al. Ligamentum Teres Cardiopexy as a Late Alternative for Gastroesophageal Reflux Disease in a Patient with Previous Reversal of Gastric Bypass to Sleeve Gastrectomy and Hiatal Hernia Repair. *Obes Surg.* 2019;29:3765-8.
31. Al-Sabah S, Akrouf S, Alhaddad M, Vaz JD Management of gastroesophageal reflux disease and hiatal hernia post-sleeve gastrectomy: cardiopexy with ligamentum teres. *Surg Obes Relat Dis.* 2017;13:2032-6.
32. Hawasli A, Foster R, Lew D, Peck L Laparoscopic Ligamentum Teres cardiopexy to the rescue; an old procedure with a new use in managing reflux after sleeve gastrectomy. *Am J Surg.* 2021;221:602-5.
33. Hawasli A, Sadoun M, Meguid A, Dean M, Sahly M, Hawasli B. Laparoscopic placement of the LINX® system in management of severe reflux after sleeve gastrectomy. *Am J Surg.* 2019;217:496-9.
34. Desart K, Rossidis G, Michel M, Lux T, Ben-David K. Gastroesophageal Reflux Management with the LINX® System for Gastroesophageal Reflux Disease Following Laparoscopic Sleeve Gastrectomy. *J Gastrointest Surg.* 2015;19:1782-6.
35. Broderick RC, Smith CD, Cheverie JN, Omelanczuk P, Lee AM, Dominguez-Profeta R, et al. Magnetic sphincter augmentation: a viable rescue therapy for symptomatic reflux following bariatric surgery. *Surg Endosc.* 2020;34:3211-5.
36. Daes J, Jimenez ME, Said N, Daza JC, Dennis R. Laparoscopic sleeve gastrectomy: symptoms of gastroesophageal reflux can be reduced by changes in surgical technique. *Obes Surg.* 2012;22:1874-9.
37. Boru CE, Coluzzi MG, de Angelis F, Silecchia G. Long-Term Results After Laparoscopic Sleeve Gastrectomy with Concomitant Posterior Cruroplasty: 5-Year Follow-up. *J Gastrointest Surg.* 2020;24:1962-8.
38. Ruscio S, Abdelgawad M, Badiali D, Iorio O, Rizzello M, Cavallaro G, et al. Simple versus reinforced cruroplasty in patients submitted to concomitant laparoscopic sleeve gastrectomy: prospective evaluation in a bariatric center of excellence. *Surg Endosc.* 2016; 30:2374-81.
39. Patel AD, Lin E, Lytle NW, Toro JP, Srinivasan J, Singh A, Sweeney JF, et al. Combining laparoscopic giant paraesophageal hernia repair with sleeve gastrectomy in obese patients. *Surg Endosc.* 2015;29:1115-22.
40. Lyon A, Gibson SC, De-Loyde K, Martin D Gastroesophageal reflux in laparoscopic sleeve gastrectomy: hiatal findings and their management influence outcome. *Surg Obes Relat Dis.* 2015;11:530-7.
41. Korwar V, Peters M, Adjepong S, Sigurdsson A. Laparoscopic Hiatus hernia repair and simultaneous Sleeve gastrectomy: A novel approach in the treatment of gastroesophageal reflux disease associated with morbid obesity. *J. Laparoendosc Adv Tech A.* 2009;19:761-3.
42. Soong TC, Almalki OM, Lee WJ, Ser KH, Chen JC, Wu CC, et al. Revision of Sleeve Gastrectomy with Hiatal Repair with Gastropexy for Gastroesophageal Reflux Disease. *Obes Surg.* 2019;29:2381-6.
43. Ferraz ÁAB, da Silva JD, Santa-Cruz F, Aquino MR, Siqueira LT, Kreimer F. The Impact of the Gastric Twist on Esophagitis Progression After Sleeve Gastrectomy: Mid-Term Endoscopic Findings. *Obes Surg.* 2020;30:4452-8.
44. Nosrati SS, Pazouki A, Sabzikarian M, Pakaneh M, Kabir A, Kermansaravi M. Can Omentopexy Reduce the Incidence of Gastroesophageal Reflux Disease After Laparoscopic Sleeve Gastrectomy. *Obes Surg.* 2021;31:274-81.
45. Borbély Y, Bouvy N, Schulz HG, Rodriguez LA, Ortiz C, Nieponice A. Electrical stimulation of the lower esophageal sphincter to address gastroesophageal reflux disease after sleeve gastrectomy. *Surg Obes Relat Dis.* 2018;14:611-5.
46. Peng BQ, Zhang GX, Chen G, Cheng Z, Hu JK, Du X. Gastroesophageal reflux disease complicating laparoscopic sleeve gastrectomy: current knowledge and surgical therapies. *Surg Obes Relat Dis.* 2020;16:1145-55.